

PEMISAHAN GIGI PADA *DENTAL PANORAMIC RADIOGRAPH* DENGAN MENGGUNAKAN *INTEGRAL PROJECTION* YANG DIMODIFIKASI

^aBilqis Amaliah, ^bAnny Yuniarti, ^cAnindita Sigit Nugroho, ^dAgus Zainal Arifin

^{a,b,c,d}Jurusan Teknik Informatika, FTIf – ITS - Surabaya

Gedung Teknik Informatika, Jl. Teknik Kimia ITS, Sukolilo, Surabaya

E-Mail: ^aBilqis@if.its.ac.id

Abstrak

Tidak mudah untuk mengetahui identitas seorang korban, jika sebagian besar tubuhnya sudah tak berbentuk lagi. Terdapat banyak cara untuk mengidentifikasi korban yang meninggal dunia, antara lain dengan *DNA*, sidik jari dan citra gigi. Gigi merupakan bagian dari tubuh yang biasanya masih utuh, karena struktur gigi yang padat. Sehingga peneliti mengajukan penelitian tentang identifikasi korban dengan menggunakan citra gigi. Terdapat beberapa tahap untuk identifikasi korban menggunakan citra gigi. Tahapan awal dan sangat menentukan adalah tahap pemisahan citra gigi. Dengan semakin akuratnya hasil dari pemisahan citra gigi, maka akan semakin akurat pula hasil identifikasi korban menggunakan citra gigi. Pemisahan citra gigi yang dilakukan adalah menggunakan metode *Integral Projection* yang dimodifikasi. Metode *Integral Projection* yang dimodifikasi ini digunakan untuk memberi garis pemisah antara satu gigi dengan gigi lainnya. Citra gigi yang digunakan adalah *dental panoramic radiograph*. Keberhasilan *Integral Projection* biasa dalam memisahkan antara gigi adalah 88,23 %, sedangkan dengan menggunakan *Integral Projection* yang dimodifikasi meningkat menjadi 93,47 %.

Kata Kunci: *Dental Panoramic Radiograph*, Segmentasi, *Integral Projection*.

Abstract

It's not easy to find out the identity of a victim, if most of his body was not shaped anymore. There are some ways to identify a victims, for example are using DNA matching, fingerprints and dental image. Teeth are part of the body that usually remains intact, because the solid tooth structure. Because of that, identify victim using dental image are purposed. There are several stages for victim identification using dental images. The first stage and the important one is teeth separation. The more accurate the results of the teeth separation, the more accurate the identification victim using dental images. Teeth separation is using modified integral projection method. The modified integral projection method is to make a line between the teeth so that the result is more accurate than the ordinary integral projection. In this research, dental panoramic radiographs are used. Accuration of ordinary integral projection is 88,23 %, and modified projection integral is 93,47 %.

Key words: Dental Panoramic Radiograph, Segmentation, Integral Projection.

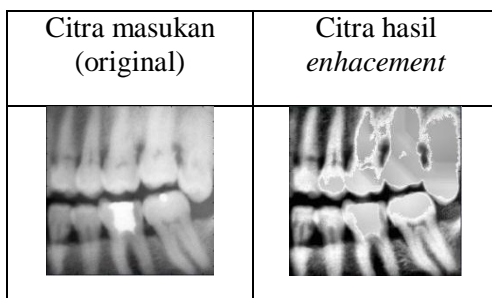
PENDAHULUAN

Forensic radiology adalah bagian dari *forensic medicine* yang mempelajari tentang pengidentifikasian manusia menggunakan citra radiologi *postmortem* dari bagian-bagian tubuh yang berbeda termasuk kerangka, tengkorak, dan gigi. Pengidentifikasian dilakukan dengan membandingkan citra *postmortem* (PM) dengan rekaman *antemortem* (AM).

Secara tradisional, identifikasi manusia berdasarkan gigi bergantung pada informasi seperti gigi yang hilang dan kinerja gigi. Saat ini, dengan kemajuan ilmu kedokteran gigi dan perawatan gigi oleh manusia, metode-metode tersebut sudah tidak dapat diandalkan lagi. Oleh karena itu, sangatlah penting untuk mengembangkan metode-metode baru dengan menggunakan fitur dental yang tidak terpisahkan untuk pengidentifikasian [1-2].

Baru-baru ini, perancangan dan pembuatan *Automated Dental Identification System* (ADIS) untuk pengidentifikasian manusia dengan menggunakan *dental radiograph* telah dilakukan. ADIS adalah sebuah sistem otomatisasi proses untuk pengidentifikasian PM yang telah didesain untuk mencapai hasil pengidentifikasian yang akurat dan tepat waktu dengan interfensi manusia yang minimum [3]. ADIS memanfaatkan *dental radiograph* yang telah didijitalkan untuk memberikan sebuah daftar pendek dari citra yang cocok untuk ahli forensik gigi. Namun demikian, *dental radiograph* yang digunakan oleh ADIS adalah citra *bitewing* yang sulit untuk didapatkan PM dari korban [4].

Pada penelitian ini, citra gigi yang digunakan adalah citra *dental panoramic radiograph* [5]. Alasan menggunakan citra ini adalah citra lebih mudah didapat ketika seseorang telah meninggal jika dibandingkan dengan mendapatkan citra *bitewing*.



Gambar 1. Citra Hasil Proses *Image Enhancement*.

Tahapan untuk identifikasi manusia untuk kebutuhan forensik adalah: *preprocessing* citra gigi, ekstrasi fitur, klasifikasi dan *matching*.

Pada penelitian ini akan dibahas tahapan awal dari citra gigi, yaitu *preprocessing* citra gigi yang terdiri dari *image enhancement* (perbaikan citra), binarisasi citra, dan pemisahan gigi.

PERBAIKAN CITRA

Tujuan dari proses perbaikan citra (*image enhancement*) adalah mengganti nilai piksel dari tambalan gigi yang terlalu tinggi daripada nilai piksel gigi sekitarnya, dengan tujuan agar tidak mengacaukan proses binarisasi.

Pada tahap ini, metode yang digunakan adalah metode *image thresholding* untuk mengganti intensitas nilai piksel yang terlalu tinggi, *top-bottom hat morphological operation* untuk mempertajam kontras citra antara gigi dan *background*, dan *Contrast-Limited Adaptive Histogram Equalization* (CLAHE) untuk melakukan ekualisasi histogram dalam tingkat lokal.

Proses *thresholding* dapat ditunjukkan pada Persamaan (1).

$$g(x, y) = \begin{cases} 1 & \text{if } f(x, y) > T \\ 0 & \text{if } f(x, y) \leq T \end{cases} \quad (1)$$

Pada penelitian ini, citra dibagi menjadi bagian-bagian kecil yang disebut *tile*. Kemudian ekualisasi *histogram* dilakukan pada *tile* tersebut. Citra hasil dari proses perbaikan citra memiliki perbedaan kontras yang lebih tinggi antara bagian obyek gigi dengan latar belakangnya. Hasil dari proses ini kurang baik, jika intensitas antara tulang rahang gigi dengan obyek gigi mirip. Contoh hasil dari *image enhancement* dapat dilihat pada Gambar 1.

Binarisasi Citra

Citra yang telah diperbaiki melalui proses *image enhancement* telah siap untuk dilakukan binarisasi menjadi hitam dan putih dengan menggunakan metode *Otsu's Thresholding*. *Otsu's Thresholding* merupakan *Global Thresholding*.

Setelah proses binarisasi, bagian gigi masih berkontur kasar dan terdapat obyek-obyek kecil yang disebut sebagai *noise*. Oleh karena itu, penghalusan kontur dilakukan dengan cara menerapkan operasi *closing* menggunakan

structural element bertipe *disk* dengan radius lima dan diikuti dengan menerapkan operasi *opening* yang menggunakan *structural element* yang sama. Keluaran dari proses ini adalah citra *binary* hitam putih yang siap digunakan untuk proses pemisahan gigi. Gambar 2 menunjukkan contoh hasil dari binarisasi citra.

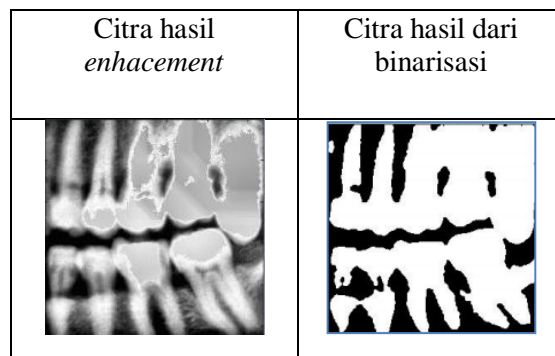
PEMISAHAN GIGI

Tujuan dari pemisahan gigi adalah memisahkan gigi menjadi gigi tunggal sehingga fitur-fitur dapat diekstraksi dari tiap gigi.

Terdapat dua buah proses untuk mendapatkan obyek gigi tunggal. Proses pertama menggunakan *Horizontal Integral Projection* untuk memisahkan antara rahang atas (*maxilla*) dan rahang bawah (*mandible*). Selanjutnya, pemotongan pada gigi dilakukan dengan menggunakan *Vertical Integral Projection* pada masing-masing citra *maxilla* dan *mandible* sehingga didapatkan gigi-gigi tunggal yang terpisah dari gigi tetangganya. Setelah dilakukan proses tersebut, garis-garis pembatas antargigi dapat diperoleh. Nilai piksel pada gambar yang terletak pada garis pembatas antargigi akan diubah menjadi 0, kemudian dipertebal dengan proses erosi menggunakan *structuring element* persegi berukuran tiga piksel.

Metode *Horizontal Integral Projection*

Proses pemisahan rahang menggunakan metode *Horizontal Integral Projection* untuk memisahkan kedua rahang menjadi rahang atas (*maxilla*) dan rahang bawah (*mandible*). Cara kerja metode *Horizontal Integral Projection* adalah dengan menjumlahkan nilai piksel suatu citra secara horisontal seperti yang ditunjukkan pada Persamaan (2).



Gambar 2. Citra Hasil Proses Binarisasi Citra.

$$HIP(i) = \sum_{j=1}^n f(i, j) \quad (2)$$

Pada citra *binary dental radiography*, dengan penjumlahan *Horizontal Integral Projection* pada bagian tengah dari citra, dimana terdapat sela antar rahang.

Dari hasil penjumlahan tersebut, penjumlahan kolom dipilih berdasarkan nilai paling minimum, yang berarti tepat berada di sela antar rahang. Garis tersebut akan menjadi garis inisial dari garis pemotong rahang. Kemudian pemecahan citra dilakukan di sepanjang garis inisial tersebut yang disebut dengan *stripe*. *Stripe* tersebut berbentuk persegi panjang dengan tinggi 150 piksel dan lebar 50 piksel. Kemudian, proses penjumlahan dilakukan secara horisontal dan dipilih titik pada *stripe* yang memiliki nilai paling minimum. Titik yang dipilih ini akan menjadi titik pemotong antar rahang.

Koordinat dari beberapa titik pemotong antar rahang kemudian dihubungkan dengan metode *spline* sehingga membentuk garis pembatas. Nilai piksel pada citra yang terletak dalam garis pembatas akan diganti nilainya menjadi nol sehingga rahang atas dan bawah menjadi terpisah. Garis pembatas ini kemudian dipertebal dengan proses erosi *structural element* tipe *disk* dengan rasio tiga piksel.

Metode *Vertical Integral Projection*

Proses *Vertical Integral Projection* diterapkan untuk memisahkan gigi menjadi gigi-gigi tunggal pada masing-masing rahang atas dan bawah. Proses *Vertical Integral Projection* bekerja dengan cara menjumlahkan nilai-nilai piksel pada setiap kolom, seperti yang ditunjukkan pada Persamaan (3).

$$VIP(j) = \sum_{i=1}^m f(i, j) \quad (3)$$

Pada proses *Vertical Integral Projection* inilah terjadi modifikasi dari proses *Vertical Integral Projection* yang biasa.

Proses pemisahan gigi pada masing-masing rahang memiliki kompleksitas yang lebih tinggi jika dibandingkan dengan proses pemisahan rahang. Hal ini dikarenakan pada pemisahan rahang hanya terdapat sebuah garis pemotong. Sedangkan pada proses pemisahan gigi, paling tidak terdapat tiga sampai dengan enam garis pemotong.

Oleh karena itu, proses pemisahan gigi diperlukan tambahan proses, yaitu proses mencari garis kandidat pemotong gigi, proses

seleksi terhadap garis kandidat pemotong gigi, dan pembentukan garis pemotong antar gigi. Ketiga proses tersebut akan dijelaskan pada subbab berikut.

Proses Mencari Garis Kandidat Pemotong Gigi

Proses pencarian garis kandidat pemotong gigi dilakukan dengan menjumlahkan piksel kolom pada masing-masing rahang atas dan rahang bawah. Terdapat perbedaan antara proses penjumlahan piksel baris pada rahang atas dan rahang bawah. Khusus pada rahang bawah yang umumnya terdapat akar gigi bercabang yang dapat mengacaukan proses pemisahan, penjumlahan hanya dilakukan pada 3/5 bagian dari atas citra rahang bawah sehingga piksel pada akar gigi tidak ikut dijumlahkan.

Grafik histogram dibuat dari hasil penjumlahan piksel baris ini. Setelah itu, proses *smoothing* dilakukan pada grafik histogram tersebut dengan nilai *smoothing point* 12. Jumlah maksimum iterasi untuk *smoothing* adalah 30 kali. Selain itu iterasi akan berhenti hanya jika jumlah minimum *smoothing point* pada grafik histogram kurang dari atau sama dengan 5 ataupun iterasi telah mencapai batas maksimum. Koordinat minimum *smoothing point* yang tersisa akan digunakan sebagai koordinat untuk kandidat garis pemotong antar gigi. Kemudian, seleksi terhadap kandidat garis pemotong dilakukan sehingga hanya tersisa garis pemotong antar gigi.

Proses Seleksi pada Garis Kandidat Pemotong Gigi dengan Menggunakan Integral Projection yang Dimodifikasi

Kandidat garis pemotong antar gigi yang didapatkan diseleksi dalam beberapa tahap sehingga hasil akhir dari proses ini didapatkan garis pemotong antar gigi.

Proses seleksi pertama dilakukan dengan cara membandingkan koordinat y atau tinggi dari posisi garis kandidat pemotong dengan nilai batasan tertentu. Terdapat perbedaan nilai pembatas untuk *maxilla* dan *mandible*. Pada *maxilla* nilai batas ditentukan dengan mengambil 80 % dari tinggi maksimal penjumlahan nilai piksel secara vertikal pada citra *maxilla*. Sedangkan untuk *mandible*, dikarenakan hanya diambil 3/5 bagian dari citra *maxilla*, maka nilai batas hanya diambil 50 % dari total penjumlahan nilai piksel secara

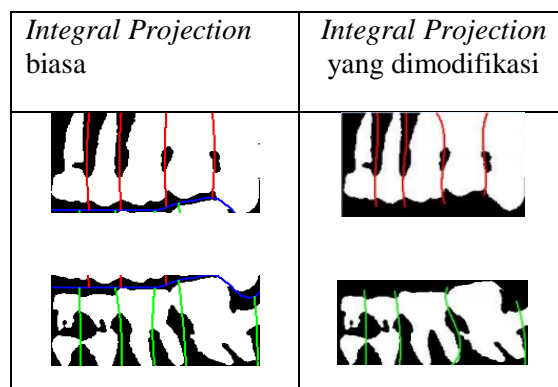
vertikal pada citra *mandible*. Hal ini menunjukkan perbedaan antara *Integral Projection* biasa dengan modifikasi.

Garis kandidat pemotong gigi yang memiliki koordinat y lebih besar dari nilai batasan, atau dengan kata lain terletak diatas nilai batas, akan dihilangkan karena dianggap tidak termasuk dalam garis pemotong antar gigi.

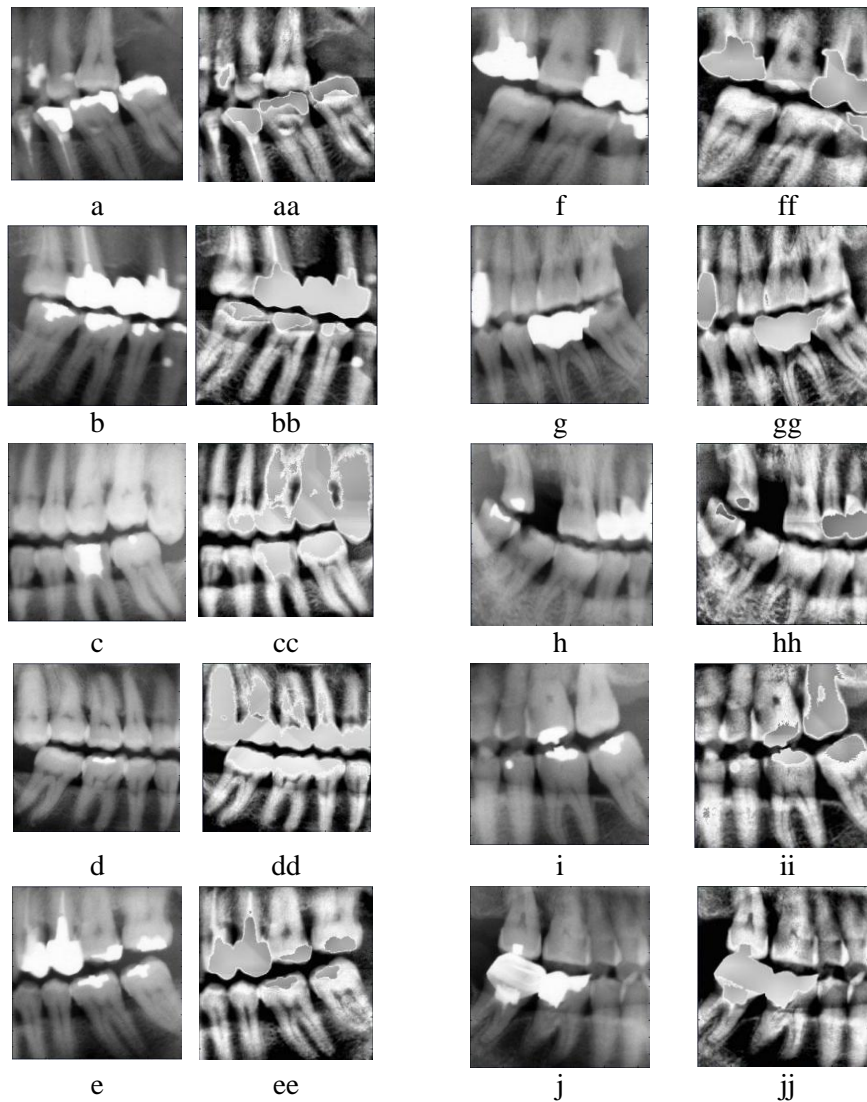
Selanjutnya, proses seleksi kedua dilakukan dengan cara mengurutkan posisi koordinat x dari garis kandidat yang telah lolos dalam seleksi pertama. Kemudian menghitung selisih jarak antara garis kandidat pemotong satu dengan tetangganya. Pada penelitian ini, nilai *threshold* ditetapkan sebesar 55 piksel sebagai anggapan bahwa gigi paling pendek minimal berukuran panjang 55 piksel. Sedangkan antara garis kandidat pemotong gigi satu dengan yang lain tidak boleh berdekatan. Jika terdapat garis kandidat yang memiliki jarak kurang dari 55 piksel dengan tetangga kanannya, maka tetangga kanannya akan dibuang. Kemudian, jarak dengan tetangga sebelah kanannya dihitung lagi sampai diperoleh jarak antar garis pemotong gigi dan tetangga sebelah kanannya lebih dari 55 piksel.

Proses Pembentukan Garis Pemotong Antar Gigi

Tahap terakhir dari proses pemisahan gigi adalah proses pembentukan garis pemotong antar gigi. Proses pembentukan garis pemotong antar gigi memiliki alur yang sama dengan proses pemotongan rahang.



Gambar 3. Perbandingan Antara *Integral Projection* Biasa dan *Integral Projection* yang Dimodifikasi.



Gambar 4. Nomor a-j adalah Citra Masukan (*Original*); Nomor aa-jj adalah Citra Hasil Perbaikan Citra.

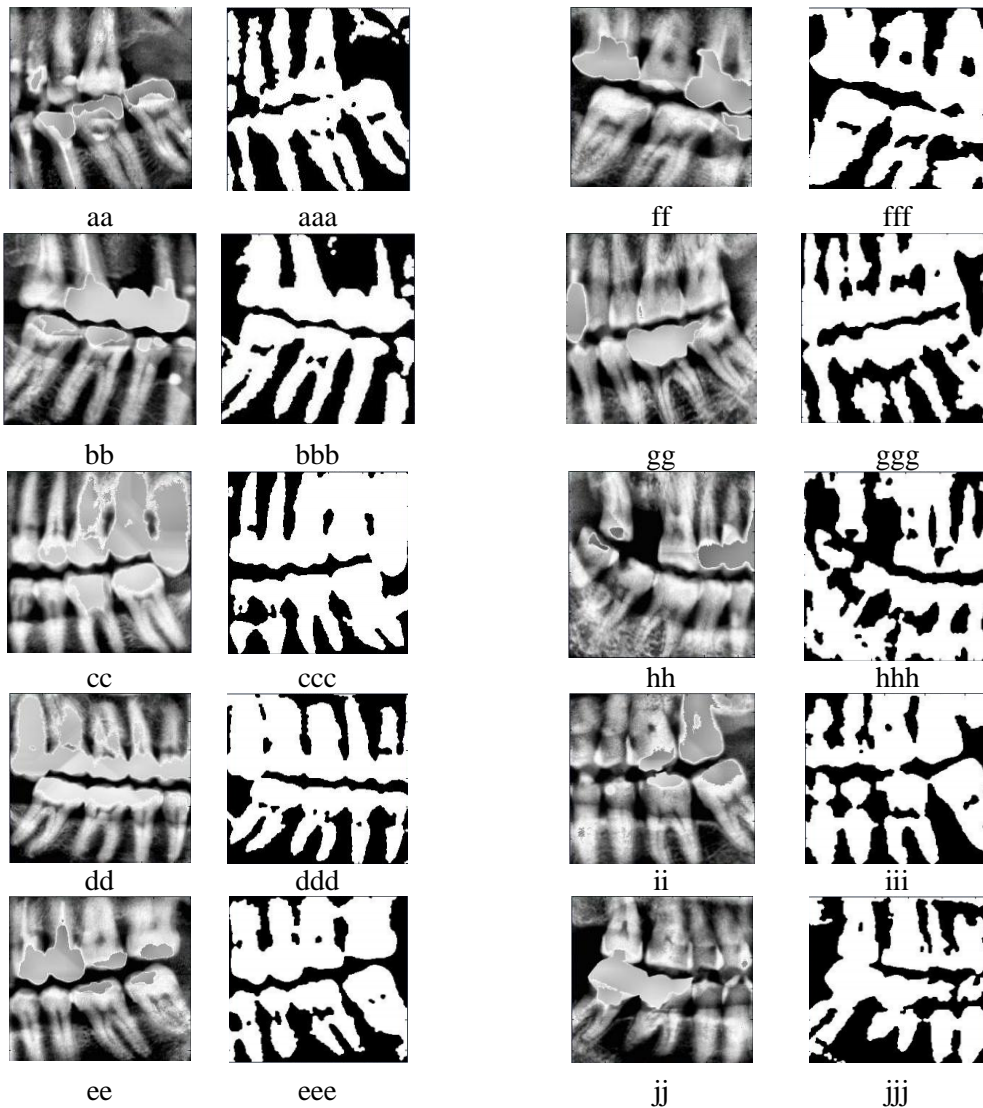
Pada proses ini garis pemotong antargigi yang telah didapatkan dijadikan garis inisial pemotong antargigi. Kemudian, pemecahan citra dilakukan disepanjang garis inisial tersebut yang disebut dengan *stripe*. *Stripe* berbentuk persegi panjang dengan panjang 80 piksel dan lebar 50 piksel. Dari tiap *stripe*, proses penjumlahan baris secara *Vertical Integral Projection* dilakukan. Kemudian, titik dipilih pada *stripe* yang memiliki nilai paling minimum. Titik yang dipilih ini akan menjadi titik pemotong antar gigi.

Selanjutnya, koordinat dari beberapa titik pemotong antar gigi dihubungkan dengan metode *spline* untuk menjadi garis pemotong antar gigi. Bagian citra yang terletak pada koordinat garis pemotong antar gigi akan

diubah nilai pikselnya menjadi nol sehingga gigi satu dengan tetangganya akan terpisah. Gambar 3 adalah contoh hasil pemisahan gigi dengan menggunakan *Integral Projection* biasa dan dengan menggunakan *Integral Projection* yang dimodifikasi.

HASIL DAN PEMBAHASAN

Citra uji coba diambil dari lima *dental panoramic radiograph*. Tiap *dental panoramic radiograph* hanya diambil bagian gigi molar dan premolar saja pada tiap-tiap ujung kanan dan kiri citra. Sehingga jumlah data masukan adalah sebanyak sepuluh citra. Kesepuluh citra masukan tersebut ditunjukkan pada Gambar 4.



Gambar 5. Nomor aa-jj adalah Citra Hasil *Image Enhancement*; Nomor aaa- jjj adalah Citra Hasil Binerisasi.

Secara umum, uji coba dari setiap proses memberikan hasil yang baik. Uji coba dimulai dengan menguji proses akuisisi data. Data masukan yang tersimpan pada *hardisk* lokal dapat dibaca dan ditampilkan pada panel *input* perangkat lunak.


Uji Coba Proses Perbaikan Citra

Uji coba proses perbaikan citra dilakukan dengan tujuan mempertajam kontras citra asli dengan *background*, dan menghilangkan piksel yang memiliki intensitas terlalu tinggi. Uji coba juga dilakukan dengan tujuan untuk membandingkan secara visual antara citra asli dengan citra hasil proses perbaikan citra. Proses uji coba akan mendapatkan hasil yang baik,

jika kontras antara gigi dan latar belakangnya semakin tajam. Hasil uji coba ditunjukkan pada Gambar 4.

Uji Coba Proses Binarisasi Citra

Uji coba proses binarisasi citra digunakan untuk mengetahui kemampuan sistem dalam memisahkan antara bagian obyek gigi dengan latar belakangnya sesuai dengan rancangan dan implementasi yang telah diterapkan. Uji coba juga dilakukan dengan tujuan untuk membandingkan citra secara visual, antara citra hasil perbaikan citra dengan citra hasil proses binarisasi. Hasil uji coba proses binarisasi citra dapat dilihat pada Gambar 5.



Gambar 6. Nomor aaa-iii adalah Hasil *Integral Projection* Biasa dan Nomor aaaa- iiij adalah Hasil *Integral Projection* yang Dimodifikasi.

Uji Coba Proses Pemisahan Gigi

Uji coba proses pemotongan gigi digunakan untuk mengetahui kemampuan sistem dalam mengisolasi tiap-tiap gigi, sesuai dengan rancangan dan implementasi yang telah diterapkan. Uji coba juga dilakukan dengan tujuan untuk membandingkan citra hasil pemisahan dengan menggunakan *Integral Projection* biasa dengan *Integral Projection* yang telah dimodifikasi. Hasil uji coba proses pemotongan gigi ditunjukkan pada Gambar 6.

Pada Gambar 6, dapat dilihat, bahwa pada citra bbb, ada sebuah gigi yang tidak dapat dipisahkan oleh *Integral Projection* biasa, tapi dapat dipisahkan oleh *Integral Projection* yang dimodifikasi, yaitu citra bbbb.

Perbandingan jumlah gigi yang terpisah dengan benar, antara menggunakan *Integral projection* biasa dan *Integral Projection* yang dimodifikasi, dapat dilihat di Tabel 1.

Hasil akurasi dari *Integral Projection* biasa adalah 88,23 % dan *Integral Projection* yang dimodifikasi adalah 93,47 %.

Tabel 1. Nilai Perbandingan Antara *Integral Projection* Biasa dan Modifikasi.

Nomor	#Gigi Menurut Pakar	#Gigi yang Terpisah dengan Benar	
		<i>Integral Projection</i> Biasa	<i>Integral Projection</i> yang Dimodifikasi
1	8	7	7
2	8	7	8
3	9	8	9
4	9	8	9
5	8	8	7
6	7	6	6
7	8	7	6
8	9	7	8
9	8	7	8
10	8	7	8
Total	82	72	76

DAFTAR PUSTAKA

- [1] Zhou JD dan Abdel-Mottaleb M. Automatic Human Identification Based on Dental X-ray Images. *Proceedings of the SPIE-Biometric Technology for Human Identification*. 5404: 373-380. 2004.
- [2] Abdel-Mottaleb M, Nomir O, Nassar DE, Fahmy G, and Ammar HH. Challenges of Developing An Automated Dental Identification System. *The 46th IEEE Midwest Symposium on Circuits and Systems. in Cairo*. 1 : 411 – 414. 2003.
- [3] Ammar HH, Abdel-Mottaleb M, dan Jain AK. Automated Dental Identification System (ADIS). *Proceedings of the 8th Annual International Conference on Digital Government, Bridging Disciplines & Domains, DG.O 2007*. 228: 248-249. 2007.
- [4] Lin PL dan Lai YH. An Effective Classification and Numbering System for Dental Bitewing Radiographys Using Teeth Region and Contour Information. *Pattern Recognition*. 43: 1380-1392. 2010.
- [5] Samopa F. *Tooth Shape Measurement on Dental Radiographys for Forensic Personal Identification, Disertation of Department of Information Engineering, Graduate School of Engineering, Hiroshima: Hiroshima University*. 2009

SIMPULAN DAN SARAN

Keberhasilan *Integral Projection* yang dimodifikasi dalam memisahkan antara gigi adalah 93,47 %, sedangkan *Integral Projection* yang biasa hanya 88,23 %.

Oleh karena itu diperlukan adanya percobaan menggunakan metode yang lain pada tahap *image enhancement*, karena metode yang saat ini diterapkan kurang optimal dalam memisahkan citra *dental radiography* dengan bagian tulang rahang, yang memiliki intensitas yang hampir sama.

UCAPAN TERIMA KASIH

1. Kepada ITS yang telah memberikan dana penelitian untuk Hibah Produktif ITS 2011.
2. Kepada Hiroshima University yang telah memberikan data *Dental Panoramic*.