

Inibitori dell'aromatasi nel trattamento dell'endometriosi profonda

Caso clinico

Simone Ferrero¹, Giovanni Camerini², Valentino Remorgida¹

Abstract

Recent case reports and pilot studies suggested that aromatase inhibitors might be effective in treating pain symptoms related to the presence of endometriosis. We present the case of a 32-year-old woman who suffered dysmenorrhea, dyspareunia, chronic pelvic pain, and dyschezia caused by rectovaginal endometriosis. Pain symptoms recurred after treatment with the oral contraceptive pill; the patient refused surgery. Therefore a double-drug regimen including letrozole (2.5 mg/day) and norethisterone acetate (2.5 mg/day) was offered to the patient. The scheduled length of treatment was six months. This double-drug regimen determined a quick and significant improvement in all pain symptoms. During treatment, the patient complained mild arthralgia. After the interruption of treatment, pain symptoms quickly recurred and at 6-month follow-up their intensity was similar to baseline values. Operative laparoscopy was performed, the presence of rectovaginal endometriosis was confirmed and all visible endometriotic lesions were excised. Aromatase inhibitors might be offered when pain symptoms caused by endometriosis persist during the administration of other hormonal therapies and the patient refuses surgery. However, women must be informed that these drugs determine only a temporary relief of pain symptoms and might cause adverse effects (such as arthralgia).

Keywords: aromatase inhibitors, endometriosis, letrozole, pain, rectovaginal endometriosis
Aromatase inhibitors in the treatment of deep endometriosis
CMI 2009; 3(3): 103-108

¹ Unità Operativa di Ginecologia e Ostetricia, Ospedale San Martino e Università degli Studi di Genova, Genova

² Dipartimento di Chirurgia, Ospedale San Martino e Università degli Studi di Genova, Genova

CASO CLINICO

In questo lavoro presentiamo il caso di una paziente di 32 anni che è venuta alla nostra attenzione per una persistente sintomatologia dolorosa che non rispondeva alla terapia con pillola contraccettiva.

La paziente aveva iniziato l'assunzione della pillola contraccettiva all'età di 17 anni perché soffriva di dismenorrea di intensità tale da interferire con le sue attività sociali. L'assunzione della terapia estroprogestinica determinò un significativo miglioramento della sintomatologia algica. Nel maggio 2003, all'età di 27 anni, durante un controllo ginecologico annuale le fu diagnosticata una cisti endometriosa, a carico dell'ovaio sinistro, del diametro di 4,5 cm. Sei mesi dopo la diagnosi, la paziente fu sottoposta, presso

un altro ospedale, a laparoscopia operativa con escissione della cisti endometriosa; nella descrizione dell'intervento chirurgico

Perché descriviamo questo caso?

Questo caso dimostra l'efficacia degli inibitori dell'aromatasi nel trattamento della sintomatologia dolorosa causata dall'endometriosi. Bisogna tuttavia tenere presente che il miglioramento della sintomatologia scompare rapidamente dopo l'interruzione della terapia. Ciò è dovuto al fatto che gli inibitori dell'aromatasi non determinano la scomparsa delle lesioni endometriosiche come dimostrato dall'esame istologico di noduli asportati durante l'intervento chirurgico

Corresponding author

Dott. Simone Ferrero, Unità Operativa di Ginecologia e Ostetricia, Padiglione 1, Ospedale San Martino e Università degli Studi di Genova, Largo R. Benzi 1, 16132 Genova
Telefono e fax: 010-51.15.25
dr@simoneferrero.com

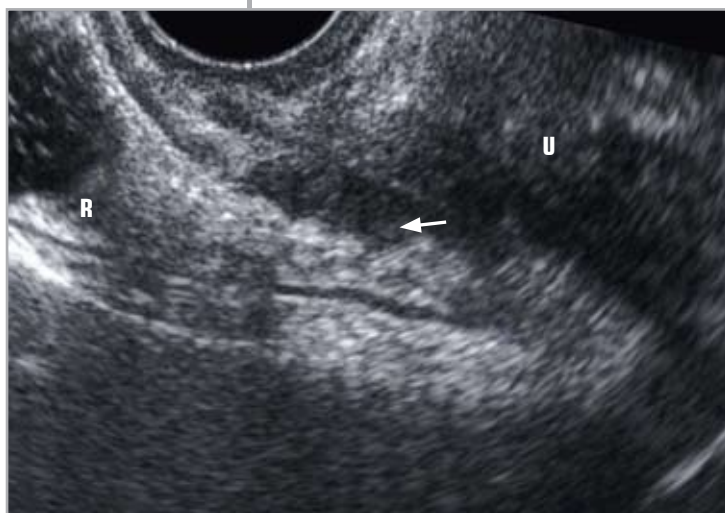


Figura 1
Il nodulo endometrioso del setto rettovaginale è indicato dalla freccia bianca

U = utero; R = retto

co non furono menzionate altre localizzazioni dell'endometriosi nella pelvi. Dopo l'intervento chirurgico la paziente proseguì l'assunzione della terapia estroprogestinica, ma dopo circa un anno cominciò a soffrire di dismenorrea di intensità severa e di dispareunia profonda. Nel luglio 2005, all'età di 29 anni, le venne prescritta una pillola a base di solo progestinico (75 µg al giorno di desogestrel). Poiché questa pillola è assunta senza interruzioni e determina la scomparsa del ciclo mestruale, la ragazza ebbe un miglioramento della qualità di vita nonostante la persistenza della dispareunia. Dopo circa quindici mesi di terapia la sintomatologia algica peggiorò, in particolare la paziente iniziò ad avvertire dolori pelvici d'intensità e frequenza ingravescenti. Nel gennaio 2008 la donna interruppe l'assunzione della pil-

lola a base di desogestrel; ciò determinò un ulteriore aumento dell'intensità della sintomatologia dolorosa.

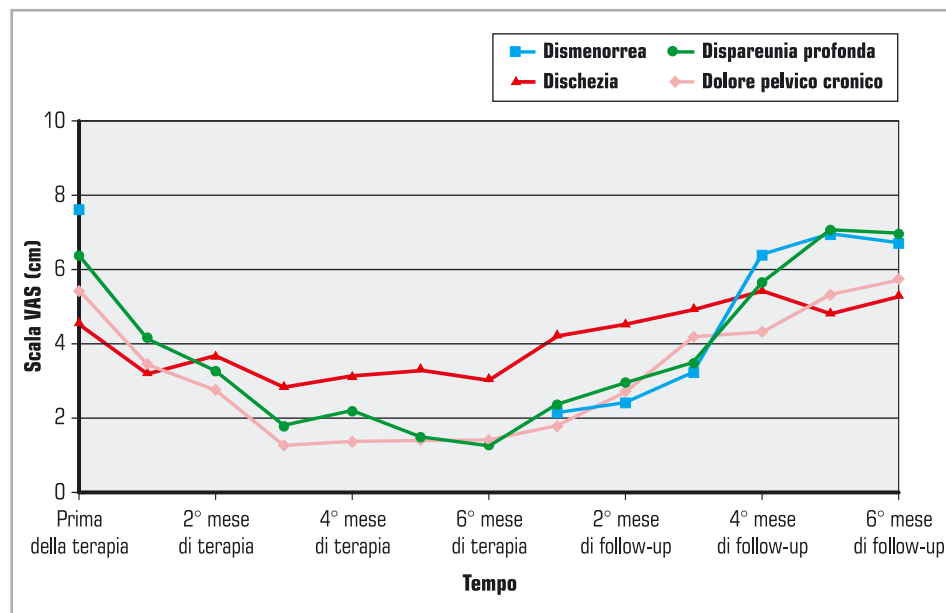
Nel maggio 2008 la paziente si presentò al nostro Centro per la diagnosi e il trattamento dell'endometriosi. L'intensità dei sintomi fu determinata utilizzando una scala VAS (scala visiva analogica); la scala è costituita da una retta di 10 cm con due estremità che corrispondono a "nessun dolore" e "il massimo dolore di cui si ha avuto esperienza" ed è stata da noi utilizzata in numerosi precedenti studi [1-3]. La paziente lamentava:

- dismenorrea d'intensità pari a 7,6;
- dispareunia profonda d'intensità pari a 6,3;
- dolore pelvico cronico d'intensità pari a 5,4;
- dischezia d'intensità pari a 4,5.

La visita ginecologica rivelò la presenza di un nodulo endometrioso del setto rettovaginale che infiltrava la mucosa vaginale; inoltre, fu apprezzato un irrigidimento del legamento uterosacrale sinistro. L'ecografia transvaginale confermò la presenza del nodulo endometrioso del setto rettovaginale (Figura 1); la distensione del retto con soluzione fisiologica dimostrò che tale nodulo non infiltrava la tonaca muscolare del retto [4,5].

Sulla base della sintomatologia e del quadro clinico fu proposto alla paziente di eseguire una laparoscopia operativa per l'escissione dell'endometriosi profonda. Tuttavia la paziente preferì non eseguire l'intervento per motivi personali e, poiché non desiderava la gravidanza, richiese una terapia me-

Figura 2
Andamento della sintomatologia dolorosa (calcolata come VAS - Visual Analogic Scale) durante la terapia con letrozolo e nei 6 mesi di follow-up



dica che potesse almeno temporaneamente migliorare la sintomatologia dolorosa. Pertanto fu proposto alla paziente un regime terapeutico combinato da seguire per sei mesi che comprendeva i seguenti farmaci: letrozolo (2,5 mg al giorno), noretisterone acetato (2,5 mg al giorno), calcio carbonato e colecalciferolo.

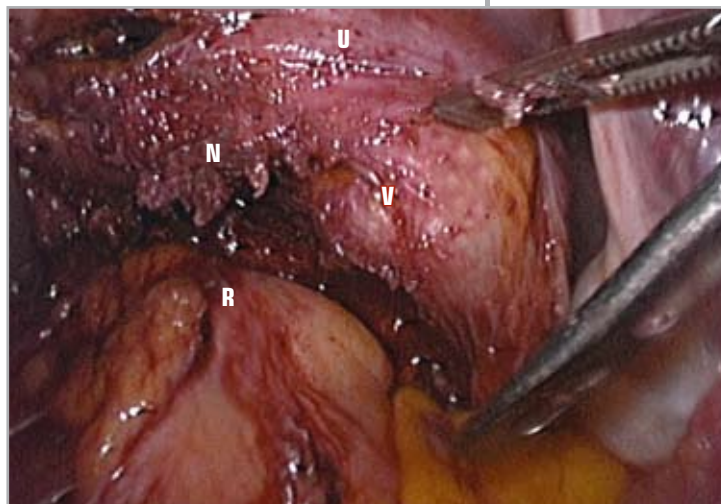Prima di iniziare la terapia, la paziente eseguì una mineralometria ossea secondo tecnica DEXA, che dimostrò normali valori di *T-score* sia sul rachide lombare sia sul femore. Iniziò quindi l'assunzione della terapia combinata il primo giorno del ciclo mestruale. La Figura 2 dimostra che la terapia combinata determinò un rapido miglioramento della sintomatologia dolorosa. Nel corso della terapia furono monitorati mensilmente l'emocromo, i test di funzionalità epatica e renale, lo ionogramma e i lipidi plasmatici senza osservare rilevanti modificazioni. Durante l'assunzione della terapia la donna ebbe saltuari episodi di *spotting* e, dopo il terzo mese di terapia, riferì una lieve artralgia alle articolazioni scapolo-omerale e coxo-femorale bilateralmente.

Dopo sei mesi, nonostante il miglioramento della sintomatologia dolorosa, la terapia combinata fu interrotta perché fino ad oggi non esistono dati sulla sicurezza dell'uso a lungo termine degli inibitori dell'aromatasi nelle pazienti in età riproduttiva [6]. La Figura 2 mostra che, dopo la sospensione della terapia, la sintomatologia dolorosa progressivamente aumentò di intensità fino a tornare a valori simili a quelli riferiti dalla paziente prima dell'assunzione del regime terapeutico con letrozolo.

In seguito alla recidiva della sintomatologia dolorosa, la paziente decise di eseguire una seconda laparoscopia per asportare le lesioni endometriose profonde; tale intervento fu eseguito a sette mesi di distanza dalla sospensione della terapia ormonale. La chirurgia confermò la presenza di un voluminoso nodulo endometrioso del setto rettovaginale (Figura 3). L'esame istologico confermò la natura endometriosa dei noduli asportati durante l'intervento chirurgico (Figura 4).

Domande da porre alla paziente

- Quali sintomi la affliggono?
- Qual è la severità di questi sintomi?
- La sintomatologia dolorosa limita la sua qualità di vita?
- Quali terapie ormonali ha già assunto per il trattamento dell'endometriosi?



- È disposta a sottoporsi a un intervento chirurgico per migliorare la sua sintomatologia?

Figura 3

Escissione laparoscopica del nodulo endometrioso del setto rettovaginale

N = nodulo endometrioso del setto rettovaginale; V = vagina (che è spinta cranialmente da una pinza ad anelli inserita nel fornice vaginale posteriore); R = retto; U = parete posteriore dell'utero

DISCUSSIONE

L'endometriosi è una patologia cronica dipendente dagli estrogeni che è caratterizzata

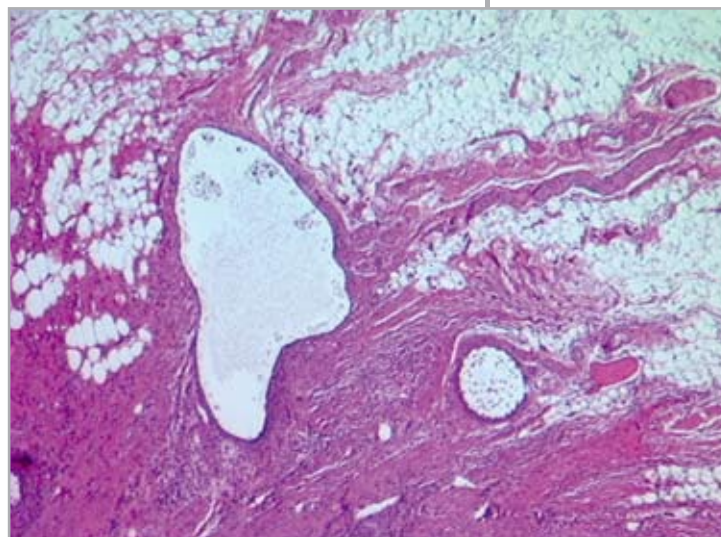


Figura 4

L'esame istologico dimostrò la natura endometriosa del nodulo del setto rettovaginale asportato durante l'intervento chirurgico (colorazione con ematossilina-eosina)

dalla presenza di tessuto endometriale al di fuori della cavità uterina [7]. Essa colpisce tipicamente le donne in età riproduttiva ed è causa di dolori (dismenorrea, dispareunia profonda, dolore pelvico cronico, dischezia) e infertilità. La diagnosi di endometriosi può essere sospettata sulla base della sintomatologia riferita dalla paziente e della visita ginecologica. L'ecografia transvaginale

Categoria	Farmaco
Analoghi del GnRH	<ul style="list-style-type: none"> • Triptorelina • Buserelina • Goserelin • Nafarelina
Progestinici	<ul style="list-style-type: none"> • Medrossiprogesterone acetato • Noretisterone acetato • Desogestrel • Spirale al levonorgestrel
Terapie estroprogestiniche	<ul style="list-style-type: none"> • Estroprogestinici orali • Anello vaginale • Cerotto transdermico
Farmaci ad attività androgenica	<ul style="list-style-type: none"> • Danazolo • Gestrinone

Tabella I
Terapie ormonali più comunemente utilizzate per il trattamento dell'endometriosi

è l'esame di prima scelta per la valutazione della pelvi femminile ed è fondamentale anche per la diagnosi dell'endometriosi (in particolare di quella ovarica e del setto rettovaginale). Si possono eseguire esami più specifici se si sospetta una localizzazione dell'endometriosi all'intestino, alla vescica o all'utero (vedi flow-chart riassuntiva finale). Il *gold standard* per la diagnosi dell'endometriosi è rappresentato dalla visualizzazione delle lesioni endometriosiche durante l'intervento chirurgico (preferibilmente laparoscopico); l'esame istologico dei noduli endometriosici asportati durante la chirurgia deve idealmente essere eseguito per confermare la diagnosi [8]. L'esatta prevalenza dell'endometriosi nella popolazione generale non è nota; si stima che essa possa colpire fra il 10% e il 47% delle donne con dolori pelvici e/o infertilità [9,10].

Numerosi studi hanno dimostrato che l'asportazione chirurgica delle lesioni en-

Autori dello studio	Numero di pazienti	Inibitore dell'aromatasi
Ailawadi et al, 2004 [16]	10	Letrozolo
Amsterdam et al, 2005 [18]	18	Anastrozolo
Hefler et al, 2005 [19]	10	Anastrozolo
Remorgida et al, 2007 [2]	12	Letrozolo
Remorgida et al, 2007 [3]	12	Letrozolo

Tabella II
Principali studi sull'uso degli inibitori dell'aromatasi nel trattamento dell'endometriosi in donne in età riproduttiva

dometriosiche profonde (ad esempio del setto rettovaginale e dei legamenti uterosacrali) può determinare un significativo miglioramento della sintomatologia dolorosa [11-13]. Tuttavia, questo tipo di chirurgia può essere complesso e l'asportazione delle lesioni endometriosiche può essere incom-

pleta se il chirurgo ha poca dimestichezza nel trattamento di tale patologia.

La terapia ormonale rappresenta un'alternativa alla chirurgia per il trattamento della sintomatologia dolorosa causata dall'endometriosi. La Tabella I elenca i farmaci più comunemente utilizzati per il trattamento dell'endometriosi. Tutte queste terapie basano la loro efficacia sulla soppressione della funzione ovarica. Il miglioramento della comprensione della patogenesi dell'endometriosi a livello molecolare e cellulare ha consentito, negli ultimi anni, di sviluppare nuove possibilità terapeutiche per il trattamento di questa patologia [14]. In particolare, è stato dimostrato che le lesioni endometriosiche e il tessuto endometriale eutopico delle pazienti con endometriosi esprimono l'enzima aromatasi p450 [15]. Questo enzima consentirebbe una produzione di estrogeni locale che potrebbe determinare la crescita delle lesioni endometriosiche nonostante la soppressione della funzione ovarica. In base a queste considerazioni, gli inibitori dell'aromatasi sono stati proposti per il trattamento dell'endometriosi in alcuni casi clinici e studi pilota condotti sia in donne in menopausa sia in pazienti in età riproduttiva.

Questi studi hanno dimostrato che inibitori dell'aromatasi non steroidei di terza generazione (anastrozolo o letrozolo) determinano un notevole miglioramento della sintomatologia dolorosa legata all'endometriosi (Tabella II). Tali osservazioni sono confermate dal caso clinico descritto in questo articolo; la nostra paziente aveva una sintomatologia dolorosa resistente all'uso sia della terapia estroprogestinica sia di desogestrel. La somministrazione di letrozolo in combinazione con noretisterone acetato ha determinato un rapido e significativo miglioramento della sintomatologia dolorosa (Figura 2). Fino ad ora esistono pochi dati sull'evoluzione della sintomatologia dolorosa dopo la sospensione della terapia con inibitori dell'aromatasi. Dopo l'interruzione della terapia combinata, la nostra paziente ebbe una rapida recidiva della sintomatologia; quest'osservazione è in accordo con precedenti studi eseguiti dal nostro gruppo [2,3]. Alcuni Autori hanno suggerito che gli inibitori dell'aromatasi possono determinare anche una regressione delle lesioni endometriosiche pelviche [16,17]; tuttavia quest'osservazione non è stata confermata dal caso clinico descritto in quest'articolo. La nostra paziente fu sottoposta a laparoscopia operativa sette mesi dopo la sospensione della terapia ormonale e i noduli endometriosici furono asportati durante

l'intervento chirurgico. Questo caso dimostra che i noduli endometrioidici del setto retto-vaginale persistono nonostante sei mesi di terapia con inibitori dell'aromatasi. È interessante osservare che, anche in un precedente studio, noi riscontrammo la persistenza delle lesioni endometrioidiche profonde dopo trattamento con inibitori dell'aromatasi [3].

CONCLUSIONI

Il caso clinico descritto in quest'articolo dimostra che la sintomatologia dolorosa causata dall'endometriosi può migliorare rapidamente e significativamente durante la terapia con inibitori dell'aromatasi. Purtroppo non esistono dati sulla sicurez-

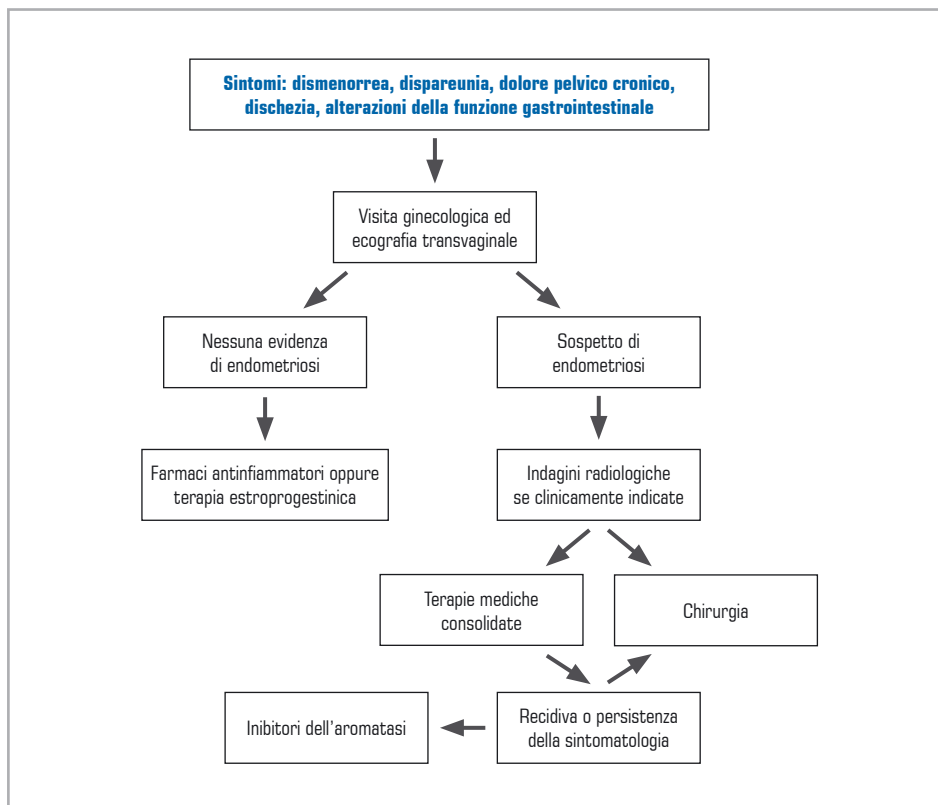
za della somministrazione a lungo termine degli inibitori dell'aromatasi in donne in età riproduttiva e la sospensione della terapia con tali farmaci determina la recidiva della sintomatologia dolorosa.

Sulla base di queste considerazioni gli inibitori dell'aromatasi devono essere somministrati alle pazienti con endometriosi solo se la sintomatologia dolorosa non risponde ad altre terapie ormonali e se le pazienti rifiutano di affrontare l'intervento chirurgico (vedi algoritmo riassuntivo finale).

DISCLOSURE

Gli Autori dichiarano di non avere alcun conflitto di interessi di natura finanziaria.

ALGORITMO PER DIAGNOSI E TERAPIA DELL'ENDOMETRIOSI



Raccomandazioni ed errori comuni

- I dolori mestruali possono essere causati dall'endometriosi; la presenza dell'endometriosi deve essere indagata prima di porre diagnosi di dismenorrea primaria
- I sintomi tipici dell'endometriosi sono la dismenorrea, la dispareunia profonda, il dolore pelvico cronico, la dischezia, le alterazioni della funzione gastrointestinale. Se più sintomi sono presenti, il rischio che la paziente sia affetta da endometriosi è aumentato
- Gli inibitori dell'aromatasi possono essere indicati nelle pazienti con una sintomatologia dolorosa severa non responsiva ad altre terapie ormonali e che rifiutano la chirurgia

BIBLIOGRAFIA

1. Ferrero S, Abbamonte LH, Giordano M, Ragni N, Remorgida V. Deep dyspareunia and sex life after laparoscopic excision of endometriosis. *Hum Reprod* 2007; 22: 1142-8
2. Remorgida V, Abbamonte LH, Ragni N, Fulcheri E, Ferrero S. Letrozole and desogestrel-only contraceptive pill for the treatment of stage IV endometriosis. *Aust N Z J Obstet Gynaecol* 2007; 47: 222-5
3. Remorgida V, Abbamonte LH, Ragni N, Fulcheri E, Ferrero S. Letrozole and norethisterone acetate in rectovaginal endometriosis. *Fertil Steril* 2007; 88: 724-6
4. Valenzano Menada M, Remorgida V, Abbamonte LH, Nicoletti A, Ragni N, Ferrero S. Does transvaginal ultrasonography combined with water-contrast in the rectum aid in the diagnosis of rectovaginal endometriosis infiltrating the bowel? *Hum Reprod* 2008; 23: 1069-75
5. Valenzano Menada M, Remorgida V, Abbamonte LH, Fulcheri E, Ragni N, Ferrero S. Transvaginal ultrasonography combined with water-contrast in the rectum in the diagnosis of rectovaginal endometriosis infiltrating the bowel. *Fertil Steril* 2008; 89: 699-700
6. Ferrero S, Venturini PL, Ragni N, Camerini G, Remorgida V. Pharmacological treatment of endometriosis: experience with aromatase inhibitors. *Drugs* 2009; 69: 943-52
7. Giudice LC, Kao LC. Endometriosis. *Lancet* 2004; 364: 1789-99
8. Kennedy S, Bergqvist A, Chapron C, D'Hooghe T, Dunselman G, Greb R; ESHRE Special Interest Group for Endometriosis and Endometrium Guideline Development Group. ESHRE guideline for the diagnosis and treatment of endometriosis. *Hum Reprod* 2005; 20: 2698-704
9. Guo SW, Wang Y. The prevalence of endometriosis in women with chronic pelvic pain. *Gynecol Obstet Invest* 2006; 62: 121-30
10. Guo SW, Wang Y. Sources of heterogeneities in estimating the prevalence of endometriosis in infertile and previously fertile women. *Fertil Steril* 2006; 86: 1584-95
11. Donnez J, Nisolle M, Casanas-Roux F, Bassil S, Anaf V. Rectovaginal septum, endometriosis or adenomyosis: laparoscopic management in a series of 231 patients. *Hum Reprod* 1995; 10: 630-5
12. Anaf V, Simon P, El Nakadi I, Simonart T, Noel J, Buxant F. Impact of surgical resection of rectovaginal pouch of douglas endometriotic nodules on pelvic pain and some elements of patients' sex life. *J Am Assoc Gynecol Laparosc* 2001; 8: 55-60
13. Ford J, English J, Miles WA, Giannopoulos T. Pain, quality of life and complications following the radical resection of rectovaginal endometriosis. *BJOG* 2004; 111: 353-6
14. Ferrero S, Abbamonte LH, Anserini P, Remorgida V, Ragni N. Future perspectives in the medical treatment of endometriosis. *Obstet Gynecol Surv* 2005; 60: 817-26
15. Noble LS, Simpson ER, Johns A, Bulun SE. Aromatase expression in endometriosis. *J Clin Endocrinol Metab* 1996; 81: 174-9
16. Ailawadi RK, Jobanputra S, Kataria M, Gurates B, Bulun SE. Treatment of endometriosis and chronic pelvic pain with letrozole and norethindrone acetate: a pilot study. *Fertil Steril* 2004; 81: 290-6
17. Shippen ER, West WJ Jr. Successful treatment of severe endometriosis in two premenopausal women with an aromatase inhibitor. *Fertil Steril* 2004; 81: 1395-8
18. Amsterdam LL, Gentry W, Jobanputra S, Wolf M, Rubin SD, Bulun SE. Anastrozole and oral contraceptives: a novel treatment for endometriosis. *Fertil Steril* 2005; 84: 300-4
19. Hefler LA, Grimm C, van Trotsenburg M, Nagele F. Role of the vaginally administered aromatase inhibitor anastrozole in women with rectovaginal endometriosis: a pilot study. *Fertil Steril* 2005; 84: 1033-6