

L'esclusione della trombosi venosa profonda in Pronto Soccorso: l'esperienza di Udine

Barbara Mariotti, Enrico Barboni, Sebastiano Lizzio, Ciro Paolillo, Lucia Mazzoran, Rodolfo Sbrojavacca
SOC Medicina d'Urgenza e Pronto Soccorso, Azienda Ospedaliero-Universitaria S. Maria della Misericordia, Udine

SINTESI

Il medico del Pronto Soccorso (PS) si trova frequentemente a valutare pazienti con sospetta trombosi venosa profonda (TVP). I mezzi di cui ci si avvale per diagnosticare/escludere la patologia sono costituiti dall'anamnesi e dall'esame obiettivo, che permettono di predire il rischio di patologia, anche con l'ausilio di score validati; l'ultrasonografia, costituita essenzialmente dall'ecografia compressiva (CUS) seriata, e il dosaggio del dimero-D, il cui valore è indubbio nell'escludere la patologia in quei pazienti considerati a basso rischio ma, a causa della bassa specificità, è elevato in molte altre condizioni diverse dalla trombosi venosa. Inoltre, richiede tempi che non permettono una gestione veloce del paziente in un PS con un elevato afflusso come il nostro. Abbiamo analizzato i pazienti consecutivi con sospetta TVP, affe-

riti al PS di Udine nell'arco di un anno di attività, valutati con l'ausilio di criteri clinici – probabilità pre-test (PPT) di trombosi – e CUS, escludendo il dosaggio del dimero-D. Dei 549 pazienti non esclusi abbiamo diagnosticato una TVP in 48 casi, di cui in 3 era associata a embolia polmonare (EP). I pazienti in cui la TVP veniva esclusa e dimessi sono stati valutati a 6 mesi per evidenziare l'insorgenza di eventi tromboembolici. Nei 339 pazienti sottoposti a follow-up abbiamo evidenziato 3 casi di tromboembolismo, di cui una EP di riscontro occasionale e 2 TVP, intercorse in pazienti cui era stata precedentemente posta diagnosi di trombosi venosa superficiale (TVS). La procedura seguita dal nostro PS è pertanto sicura e pratica.

Introduzione

La TVP è una malattia frequente, con incidenza nella popolazione generale dello 0,1% e mortalità (per EP) dell'1-8%; la TVP è inoltre gravata da sequele invalidanti, che comprendono la sindrome post-flebitica e l'ipertensione polmonare post-embolica¹.

I segni clinici della TVP (sostanzialmente “gamba gonfia e dolente”) sono aspecifici, e solo nel 10-25% dei pazienti che si presentano con questa sintomatologia la TVP è confermata. Di fatto, quindi, nella grande maggioranza dei soggetti valutati per sospetta TVP la malattia non sarà confermata, da qui l'esigenza di un approccio in grado di escludere o confermare la TVP in ma-

niera accurata ma senza il ricorso a test invasivi o costosi (come flebografia, TC, angio-RNM)^{2,3,4}. Un numero consistente di studi clinici recenti ha dimostrato l'efficacia di un approccio basato sulla combinazione di probabilità clinica di TVP, studio non invasivo delle vene profonde degli arti inferiori e determinazione del dimero-D^{2,5,6,7,8,9}.

La PPT può essere definita empiricamente oppure con il ricorso a “regole”; lo score pubblicato da Wells e coll. è stato valutato e validato in numerosi studi clinici e si è dimostrato accurato nel categorizzare i pazienti con sospetta TVP in PS in quanto meno del 5% dei soggetti classificati come “bassa PPT” presenta la malattia⁷.

La CUS, secondo la descrizione originale di Lensing e coll. è il test non invasivo più validato e impiegato in PS per la esclusione-conferma della TVP^{10,11}. Una limitazione della CUS è costituita dalla scarsa sensibilità nel caso di trombosi dei piccoli vasi della gamba (trombosi profonda distale), condizione in genere raramente causa di EP clinicamente significativa. D'altra parte il 20% circa delle trombosi delle vene distali si estende prossimamente nella prima settimana dall'esordio dei sintomi¹, pertanto nei pazienti con sospetta TVP e prima CUS negativa è indicata la ripetizione dell'esame dopo 5-7 giorni (CUS seriata)^{2,12}.

Il dimero-D è un prodotto della degradazione della fibrina polimerizzata ed è indice di trombosi in atto. La TVP è improbabile in presenza di un valore normale del dimero-D plasmatico e la combinazione bassa PPT-valore normale del dimero-D consente oggi di escludere con sicurezza la TVP⁶. La limitazione più importante del dimero-D è la scarsa specificità poiché il test risulta positivo in molti casi in cui la TVP è assente^{13,14}. L'impiego del dimero-D nell'algoritmo diagnostico della TVP può presentare dei problemi per il medico di PS. Un dimero-D positivo, anche in assenza di altri elementi indicativi di TVP, può indurre a esami ulteriori. Vi è inoltre un'ampia variabilità in sensibilità e *cut-off* fra i differenti tipi di metodica. Infine, i tempi di esecuzione dell'esame possono interferire in modo significativo con la gestione del caso.

Quest'ultimo aspetto si è rivelato critico nella nostra realtà operativa, ove l'impiego del dimero-D è discrezionale. Infatti, pur disponendo della metodica più accurata (*rapid-ELISA*), il medico deve soppesare il vantaggio di questa disponibilità con il tempo di esecuzione (mai inferiore alle 2 ore), causa di prolungamento di un iter diagnostico altrimenti molto rapido.

Scopo del presente studio è la valutazione dell'esito a distanza dei pazienti valutati in PS per sospetta TVP, in cui la malattia è stata esclusa in base alla PPT e alla CUS seriata evitando il ricorso alla determinazione del dimero-D.

Materiali e metodi

Sono stati inclusi nello studio soggetti valutati consecutivamente in PS per il sospetto clinico di TVP, con sintomatologia suggestiva, inviati da un medico o ricorsi spontaneamente, nel periodo dal 1 febbraio 2006 al 31 gennaio 2007.

Sono stati esclusi i pazienti con sospetta TVP di-

rettamente indirizzati all'ambulatorio della Chirurgia Vascolare per studio (strumentale) delle vene profonde degli arti inferiori mediante ecocolore-Doppler venoso completo – ECD (opzione, questa, possibile nella nostra azienda).

La PPT di TVP è stata definita applicando lo *score* di Wells nella versione "dicotomizzata", che classifica i soggetti in 2 categorie: elevata o bassa probabilità di TVP (Tabella 1)⁷.

La CUS è stata eseguita nella versione semplificata, secondo la descrizione originale di Lensing e coll: con una sonda lineare di 5-7,5 MHz è stata valutata la comprimibilità (unico criterio considerato) della vena femorale comune all'inguine e della vena poplitea al cavo popliteo; la non-comprimibilità era considerata reperto anormale¹⁰.

Quando la CUS era negativa ogni strategia era consentita per definire la causa responsabile del disturbo che aveva indotto la valutazione in PS.

TAB. 1

Calcolo della probabilità pre-test (PPT) di TVP⁷.

Caratteristiche cliniche	Punteggio
Neoplasia attiva (neoplasia in trattamento chemioterapico nei 6 mesi precedenti o in terapia palliativa)	1
Paralisi, paresi o recente immobilizzazione con gesso di un arto inferiore	1
Allettamento recente per 3 gg o più, o chirurgia maggiore nelle precedenti 12 settimane in anestesia generale o regionale	1
Dolenzia localizzata lungo il sistema venoso profondo	1
Rigonfiamento esteso di un arto	1
Rigonfiamento del polpaccio maggiore di 3 cm rispetto al controlaterale (a 10 cm dalla tuberosità tibiale)	1
Edema improntabile dell'arto interessato	1
Edema improntabile dell'arto interessato	1
Vene superficiali collaterali (non varici)	1
Precedente TVP	1
Diagnosi alternativa altrettanto probabile di una TVP	-2

Un punteggio ≥ 2 indica un'alta probabilità di TVP.

Un punteggio < 2 indica una bassa probabilità di TVP.

Se il sintomo è bilaterale, viene valutata la gamba con maggiore sintomatologia o reperti.

In tutti i pazienti con CUS iniziale negativa e alta PPT di TVP, o bassa PPT ma senza causa alternativa identificata, la CUS veniva ripetuta dopo 5-7 giorni (o prima, a discrezione del medico).

Sono stati esclusi dallo studio i pazienti a cui veniva opzionalmente anche dosato il dimero-D plasmatico.

Il *follow-up* a distanza di almeno 180 giorni dall'ultima valutazione in PS è stato eseguito tramite intervista telefonica.

Risultati

(Figura 1 e Tabella 2)

Seicentoquarantadue pazienti sono stati valutati consecutivamente in PS per sospetta TVP nel periodo 1° febbraio 2006 - 31 gennaio 2007. Sono stati esclusi dallo studio 93 pazienti: 48 inviati dal medico curante all'ambulatorio della Chirurgia Vascolare per valutazione strumentale con ECD e 45 in cui era stata eseguita la determinazione del dimero-D. In 31 di questi pazienti è stata diagnosticata una TVP (33,3%).

Nei 549 pazienti oggetto dello studio, la TVP è stata confermata in 48 casi (9,4%): in 41 con sola CUS in PS, in 4 con ausilio di ECD (eseguito dal chirurgo vascolare) per reperto dubbio alla CUS (3 alla seconda valutazione) (Tabella 3).

La TVP è stata quindi esclusa in 501 pazienti, in

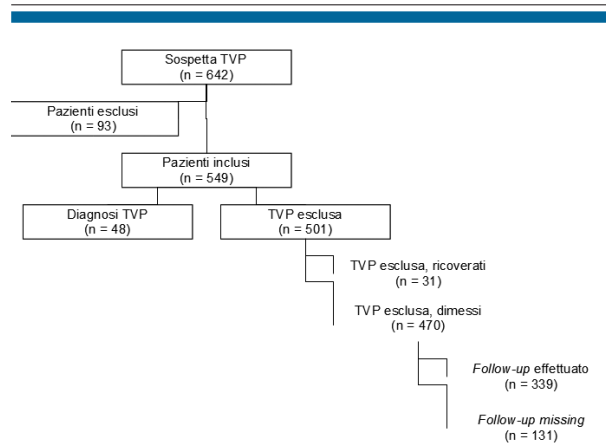


Fig. 1 - Protocollo dello studio.

321 alla prima valutazione e in 131 alla seconda, mentre 49 pazienti non si sono presentati al previsto controllo clinico-ecografico (Tabella 4).

Vi è stato il ricorso a ECD da parte dello specialista in 58 casi (in genere per CUS non diagnostica a fronte di un elevato sospetto clinico), in 44 alla prima valutazione (TVP confermata in 4 casi), in 14 alla seconda valutazione (TVP confermata in 3 casi). Trentuno pazienti in cui la TVP è stata esclusa (6,2%) sono stati ricoverati per altre patologie. Dei 470 pazienti candidati al *follow-up* 131 (27,9%) non sono risultati contattabili telefonicamente.

TAB. 2

Campione*.

	Totale	Maschi	Femmine	Media età	PPT bassa	PPT alta
Totale casi valutati per sospetta TVP	642	252	390	64 (17-98)	-	-
Casi esclusi dallo studio	93	29	64	64 (21-98)	-	-
Casi inclusi nello studio	549	223	326	64 (17-96)	433	116
Non TVP, totale	501/549	193	308	63 (17-95)	431	70
- non eseguita prevista CUS seriata	49/501	27	22	60 (17-89)	39	10
TVP esclusa, ricoverati	31/501	15	16	69 (38-84)	26	5
TVP esclusa, dimessi	470/501	156	265	62 (17-95)	366	55
TVP esclusa, dimessi <i>follow-up</i> effettuato	339/470	123	216	65 (17-95)	290	49
TVP esclusa, dimessi <i>follow-up</i> missing	131/470	55	76	56 (20-90)	115	16

*Pazienti consecutivi valutati in PS dal 1° febbraio 2006 al 31 gennaio 2007.

TAB. 3

TVP confermata.

	Tutti	Alta PPT	Bassa PPT
1° CUS positiva	41 (3 EP)	41 (3 EP)	0
2° CUS positiva	3	2	1
ECD positivo / CUS non diagnostica	4	3	1
Maschi	30	28	2
Femmine	18	18	-
Media età	71 (61-96)	71 (46-96)	57 (42 e 72)
Totale TVP	48/549 (8,7%)	46/116 (39,7%)	2/433 (0,5%)
Ricovero	37/48 (77,1%)	35/46 (76,1%)	2/2 (100%)
2° CUS positiva / totale rivalutati	3/134 (2,2%)	2/34 (5,9%)	1/100 (1%)

TAB. 4

TVP esclusa: strumenti diagnostici.

	Tutti = 501	Alta PPT = 70	Bassa PPT = 431
CUS	281 (56,1%)	10 (14,3%)	271 (62,9%)
CUS + ECD	40 (8%)	18 (25,7%)	22 (5,1%)
CUS seriata	131 (26,1%)	32 (45,7%)	99 (23%)
- programmate totali	180 (35,9%)	42 (60%)	138 (42%)
- programmate ma non eseguite	49 (9,8%)	10 (14,3%)	39 (9%)
CUS seriata + ECD	11	4	5

Le diagnosi di dimissione dal PS dei 470 pazienti in cui è stata esclusa la TVP sono riportate nella Tabella 5.

Il follow-up telefonico è stato possibile per 339 pazienti. Di questi 2 erano deceduti per progressione di malattia neoplastica; 60 erano stati sottoposti a rivalutazione clinica per flebopatia varicosa, 53 erano stati ricoverati per altri motivi. In 3 casi vi era stato un evento tromboembolico venoso (2 TVP, 1 EP). Questi 3 pazienti sono stati sottoposti ad analisi dettagliata.

Nel paziente con EP (riscontro occasionale dopo 2 mesi in paziente maschio di 74 anni, con TC del torace eseguita per stadiazione di neoplasia intradominale) la TVP era stata esclusa sulla base di CUS seriata negativa, bassa PPT, riscontro di causa alternativa (artrite del ginocchio). In uno dei 2 pazienti con TVP (maschio di 40 anni a bassa PPT), era stata posta diagnosi di TVS, trattata con eparina a basso peso molecolare (EBPM) a dose "intermedia"; dopo 1 mese si ripresentava per persistenza dei sintomi e veniva posta diagnosi di TVP. Nell'altro paziente con TVP, un maschio di 57 anni e

bassa PPT, era stata diagnosticata una possibile TVS, ma non era rientrato al controllo previsto a 5 giorni.

Discussione

Gli accessi in PS per "gamba gonfia e dolente", e quindi sospetta TVP, sono numerosi e richiedono un impegno di risorse significativo. In genere questi pazienti vengono inviati in PS del curante, ma non sono rari gli accessi diretti, senza una precedente valutazione clinica.

Nel presente studio, l'analisi delle diagnosi formulate alla dimissione evidenzia la prevalenza della patologia muscolo-scheletrica (37%): in particolare distorsioni ed ematomi. Anche le patologie infiammatorie della cute e del sottocute, sono presenti in maniera rilevante (15,7%), in particolare l'erisipela, che spesso presenta problemi di diagnosi differenziale con la TVP. Tra le patologie venose alternative alla TVP è rilevante l'incidenza della TVS, sia su varice sia su vena sana (13,8%).

In tutte queste condizioni il dimero-D può essere elevato. Un'accurata valutazione clinica, con l'ausi-

TAB. 5

Diagnosi codificate nei pazienti dimessi con TVP esclusa.

	TVP esclusa, dimessi	TVP esclusa, dimessi, follow-up effettuato	TVP esclusa, dimessi, follow-up missing
TVS	65 (13,8%)	48 (8,4%)	13%
Altra patologia venosa	37 (7,9%)	25 (7,4%)	12 (9,2%)
Patologia cute e sottocute	74 (15,7%)	54 (15,9%)	20 (15,3%)
Patologia apparato muscolo-scheletrico	174 (37%)	121 (35,7%)	53 (40,5%)
Altro	120 (25,5%)	91 (26,8%)	29 (22,1%)
Totale	470	339/470	131/470

lio di esami strumentali e consulenza specialistiche può consentire di inquadrare correttamente il paziente. Il dosaggio del dimero-D in tutti i pazienti con gamba gonfia e dolente, già al momento del triage, ci porterebbe a effettuare inevitabilmente molte rivalutazioni inutili, inducendo prolungate permanenze in PS.

Nel contesto in cui operiamo è molto più pratico sottoporre a CUS tutti i pazienti con sospetta TVP (compresi quelli con bassa PPT). La letteratura corrente, invece, propende per l'esecuzione dello studio delle vene profonde solo nei pazienti con dimero-D positivo^{7,9}.

La determinazione preliminare del dimero-D nei pazienti con alta PPT, se negativa, consentirebbe di evitare la rivalutazione a 5-7 giorni. Va detto però che i pazienti con alta PPT rappresentano una minoranza (21,1%, per un totale di 116, nella nostra casistica); inoltre l'esame ecografico può consentire l'identificazione immediata di una causa alternativa alla TVP del disturbo (cisti di Baker, ematoma, versamento articolare, ecc).

Per questo motivo è stato importante definire una strategia per uniformare il comportamento e standardizzare le cure prestate finalizzata ad escludere l'utilizzo del dimero-D.

Abbiamo osservato una percentuale di positività della 2° CUS del 2,2%, in linea con quanto descritto in letteratura e coerente con la storia naturale della malattia che prevede l'estensione prossimale di una proporzione limitata di TVP distali¹². La percentuale di positività varia molto in relazione alla PPT, essendo maggiore nei pazienti ad alta PPT rispetto a quelli a bassa PPT (5,9% vs 1%).

Dall'analisi dei dati rilevati mediante il follow-up telefonico abbiamo osservato un'incidenza di eventi trombo-embolici dello 0,9% (0,7% se si esclude il paziente che non si era ripresentato al previsto controllo), dato in linea con la letteratura^{7,8,11,12}.

Anche nei nostri pazienti è emerso un ruolo non indifferente della TVS nel successivo sviluppo di TVP, dato oramai consolidato dalle recenti acquisizioni in letteratura^{15,16}. Si stima infatti che tra il 65% e il 53% dei pazienti con TVS abbia anche una TVP e che tra lo 0 e il 10% abbia un'EP sintomatica¹⁵.

Ai 2 casi di TVP riscontrati al follow-up era stata in precedenza diagnosticata una TVS.

In un caso però il paziente non era tornato al controllo previsto, nell'altro caso la patologia era stata individuata e trattata con EBPM, ma la durata della terapia – 10 giorni – era forse troppo breve rispetto quanto indicato dalle attuali linee guida¹⁷.

Questo dato conferma l'importanza di una corretta identificazione (anche con l'impiego dell'esame ECD completo) e terapia della TVS, condizione in passato ritenuta benigna.

Il riscontro di un caso di EP a 2 mesi dalla valutazione sembrerebbe, in assenza di alcun sintomo respiratorio, accidentale, come spesso si verifica in corso di imaging per stadiazione di malattie neoplastiche, e il suo significato è poco chiaro¹⁸.

Questo studio conferma che è possibile escludere con sicurezza la TVP in PS senza il ricorso alla determinazione del dimero-D. Il nostro approccio presenta il limite della necessità, in un numero significativo di casi, di un secondo esame; questo limite può costituire un problema in un ambiente già "compresso" come è spesso il PS, ed è un disagio per il paziente.

Infatti, il 27% dei pazienti con rientro programmato non si è presentato all'esame di controllo. Recentemente sono comparsi diversi studi condotti con l'obiettivo di evitare la CUS seriata, con il ricorso al D-dimero^{4,7} o all'ECD completo^{12,19,20}. Anche quest'ultimo approccio, però, rende il percorso più oneroso, poiché richiede competenze aggiuntive (radiologo o chirurgo vascolare).

Infine, l'esame di controllo può essere programmato in tempi in cui l'attività di PS è meno intensa. Nella nostra realtà questo è stato possibile, nella fascia oraria 8-10.

Bibliografia

1. Kearon C. Natural History of Venous thromboembolism. *Circulation* 2003; 107: 122-130.
2. Bernardi E, Camporese G *et al.* Serial 2-point ultrasonography plus D-dimer vs whole-leg color-coded doppler ultrasonography for diagnosing suspected symptomatic deep vein thrombosis: a randomized controller trial. *JAMA* 2008; 300(14): 1653-1659.
3. Kearon C, Ginsberg JS *et al.* The role of venous ultrasonography in the diagnosis of suspected deep vein thrombosis and pulmonary embolism. *Ann Int Med* 1998; 129: 1044-1049.
4. Kraaijenhagen RA, Piovella F *et al.* Simplification of diagnostic management of suspected deep vein thrombosis. *Arch Int Med* 2002; 162(8): 907-911.
5. Fraser JD, Anderson DR. Deep Venous Thrombosis: recent advantages and optimal investigation with US. *Radiol* 1999; 211: 9-24.
6. Yamaki T, Nozaki M *et al.* Combined use of pretest clinical probability score and latex agglutination D-dimer testing for excluding acute deep vein thrombosis. *J Vasc Surg* 2009; 50(5): 1099-1105.
7. Wells PS, Anderson DR *et al.* Evaluation of D-dimer in the diagnosis of suspected deep-vein thrombosis. *N Engl J Med* 2003; 349: 1227-1235.
8. Bernardi E, Prandoni P *et al.* D-dimer testing as an adjunct to ultrasonography in patients with clinically suspected deep vein thrombosis: prospective cohort study. The multicentre Italian D-dimer Ultrasound Study Investigators Group. *Br Med J* 1998; 317: 1037-1040.
9. Fancher TL, White RH *et al.* Combined use of rapid d-dimer testing and estimation of clinical probability in the diagnosis of deep vein thrombosis: systematic review. *BMJ* 2004; 329: 821.
10. Lensing AW, Prandoni P *et al.* Detection of deep-vein thrombosis by real-time B-mode ultrasonography. *N Engl J Med* 1989; 320: 342-345.
11. Cogo A, Lensing AW *et al.* Compression ultrasonography for diagnostic management of patients with clinically suspected deep vein thrombosis: a prospective cohort study. *BMJ* 1998; 316(7124): 17-20.
12. Johnson SA, Stevens SM *et al.* Risk of deep vein thrombosis following a single negative whole leg compression ultrasound. *JAMA* 2010; 303(5): 438-445.
13. Kearon C, Ginsberg JS *et al.* A randomized trial of diagnostic strategies after normal proximal vein ultrasonography for suspected deep venous thrombosis: D-dimer testing compared with repeated ultrasonography. *Ann Int Med* 2005; 142: 490-496.
14. Bruinstroop E, Van de Ree MA *et al.* The use of D-dimer in specific clinical condition: a narrative review. *Eur J Int Med* 2009; 20: 441-446.
15. Decousus H, Quèrè I *et al.* Superficial venous thrombosis and venous thromboembolism A large, prospective epidemiologic study. *Ann Med Int* 2010; 152: 218-224.
16. The VESALIO Investigators group. High versus low dose of low molecular weight heparin for the treatment of superficial vein thrombosis of the leg: a double blind, randomized trial. *J Thromb Haemost* 2005; 3: 1152-1157.
17. Kearon C, Kahn SR *et al.* Antithrombotic Therapy for Venous Thromboembolic Disease: American College of Chest Physicians Evidence-based Clinical Practice Guidelines (8th Edition). *Chest* 2008; 133: 454S-455S.
18. Dentali F, Ageno W *et al.* Prevalence and clinical history of incidental asymptomatic pulmonary embolism: a meta-analysis. *Thromb Res* 2010; 125(6): 518-522.
19. Schellong SM, Gerlach M *et al.* Diagnosis of deep-vein thrombosis: adherence to guidelines and outcome in real-world health care. *Thromb Haemost* 2009; 102(6): 1234-1240.
20. MA Sevestre, Labarère J *et al.* Accuracy of complete compression ultrasound in ruling out suspected deep venous thrombosis in the ambulatory setting. A prospective cohort study. *Thromb Haemost* 2009; 102(1): 5-6.

ABSTRACT

Doctors working in an Emergency Department often deal with patients with suspected deep venous thrombosis (DVT). They use the clinical exam (medical history, physical examination), useful to predict the risk of the pathology also with the aim of validated scores, the ultrasonography, especially in the form of the serial 2-point compression ultrasonography (CUS) and of the D-dimer assay, whose role is great in excluding thromboembolism in low risk patients but, because of the low specificity, is high in many clinical conditions other than thrombosis. More over it requires long times of execution, prolonging the time which occurs for the evaluation of the patients. We analyzed consecutive patients with suspected DVT evaluated in one year of activity in our Emergency

Department. Our diagnostic strategy consisted in the use of clinical probability of DVT score and CUS, avoiding D-dimer assay.

Among the 549 non excluded patients we diagnosed DVT in 48 cases; in 3 of them it was associated with pulmonary embolism (PE). Patients in which DVT was excluded and discharged from the hospital were contacted 6 months after to identify thromboembolic events. We discovered 3 cases of venous thromboembolism among the 339 patients who underwent telephonic follow-up: of this one asymptomatic PE (incidental diagnosis) and two DVT, occurred in patients who were previously diagnosed a superficial venous thrombosis. The method utilized in our Emergency Department is therefore safe and efficient.